



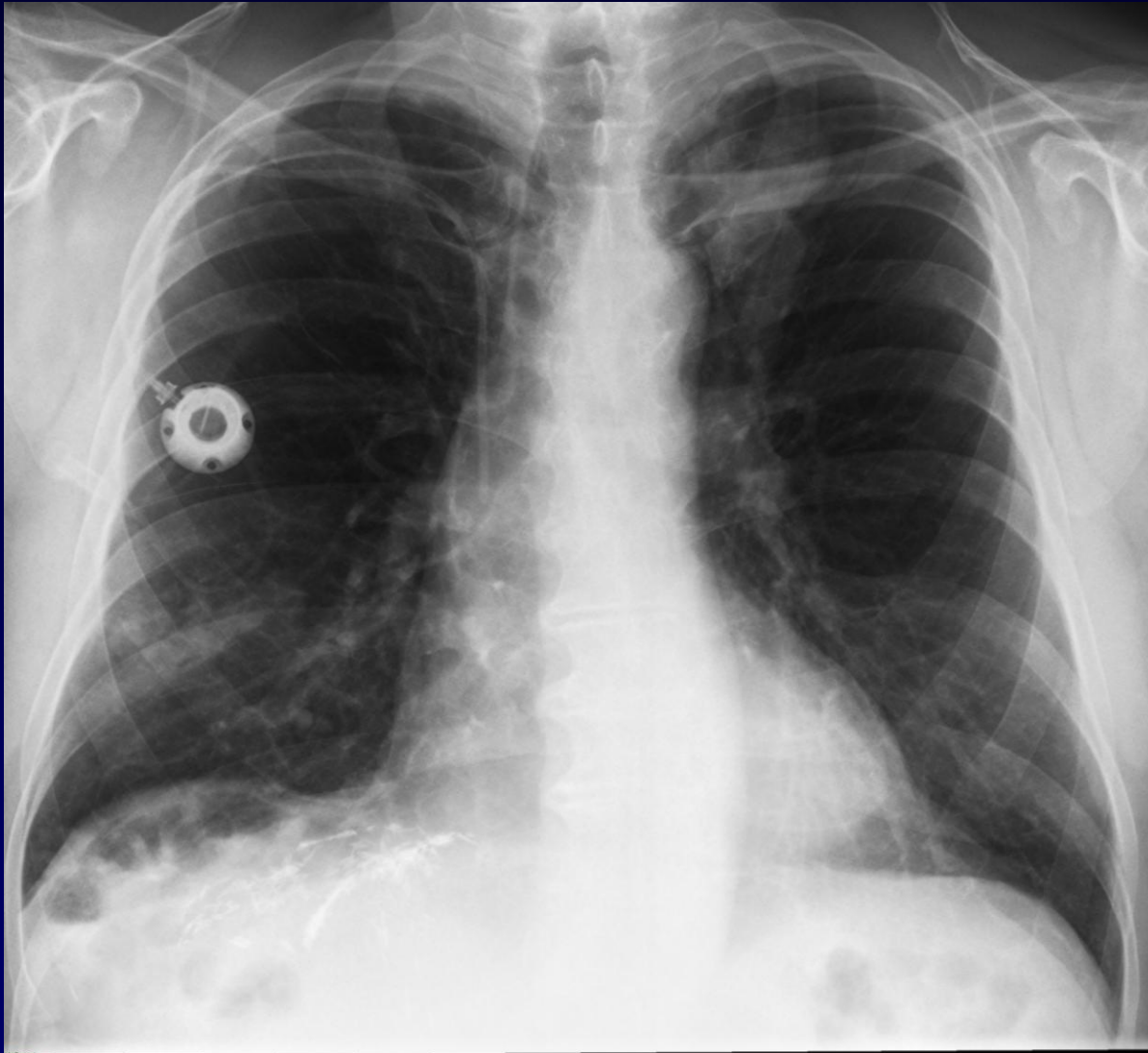
B Ghaye – E Coche

Homme de 66 ans

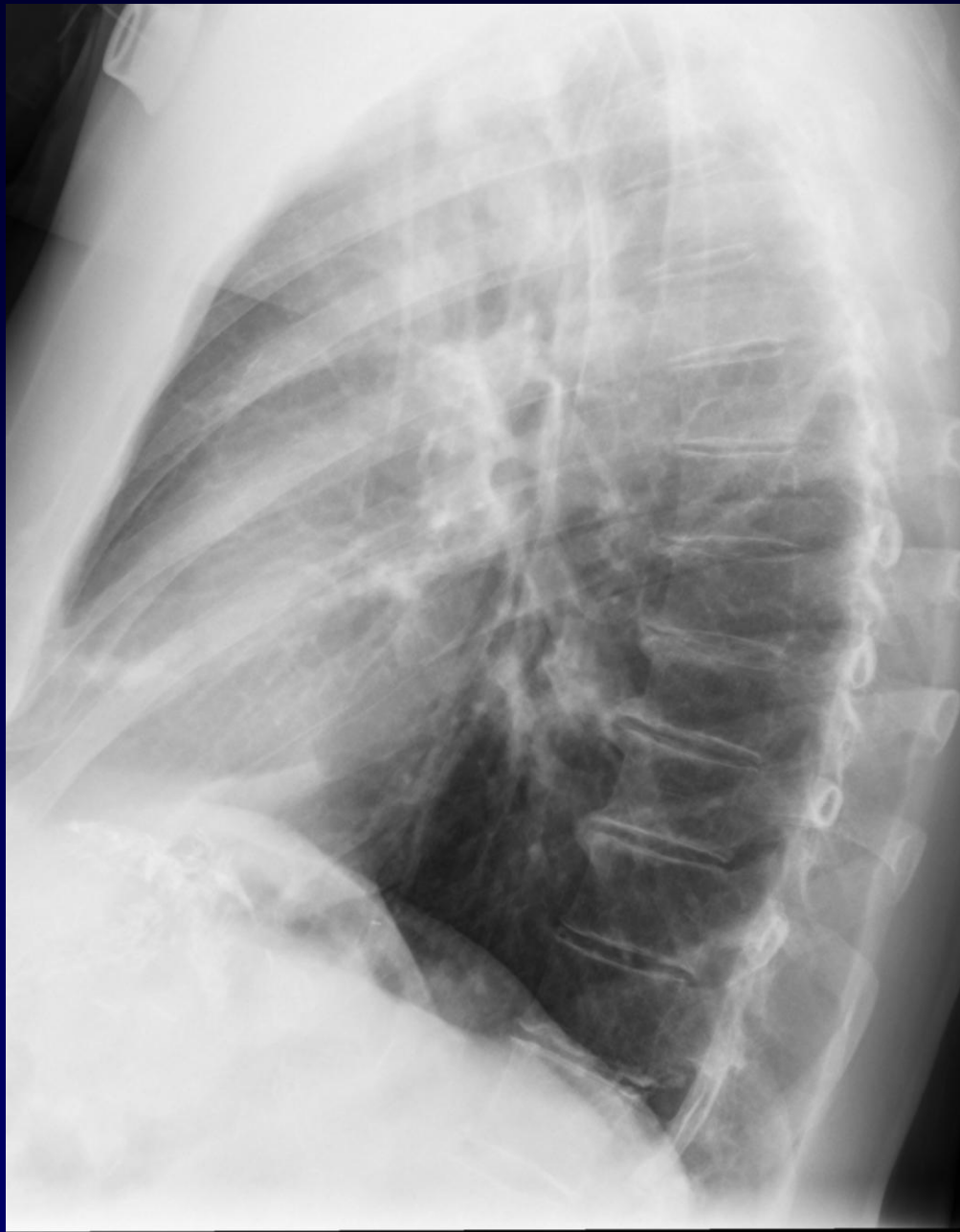
1991: adénocarcinome colique traité par chirurgie et chimiothérapie

2001: hépatectomie droite pour métastases

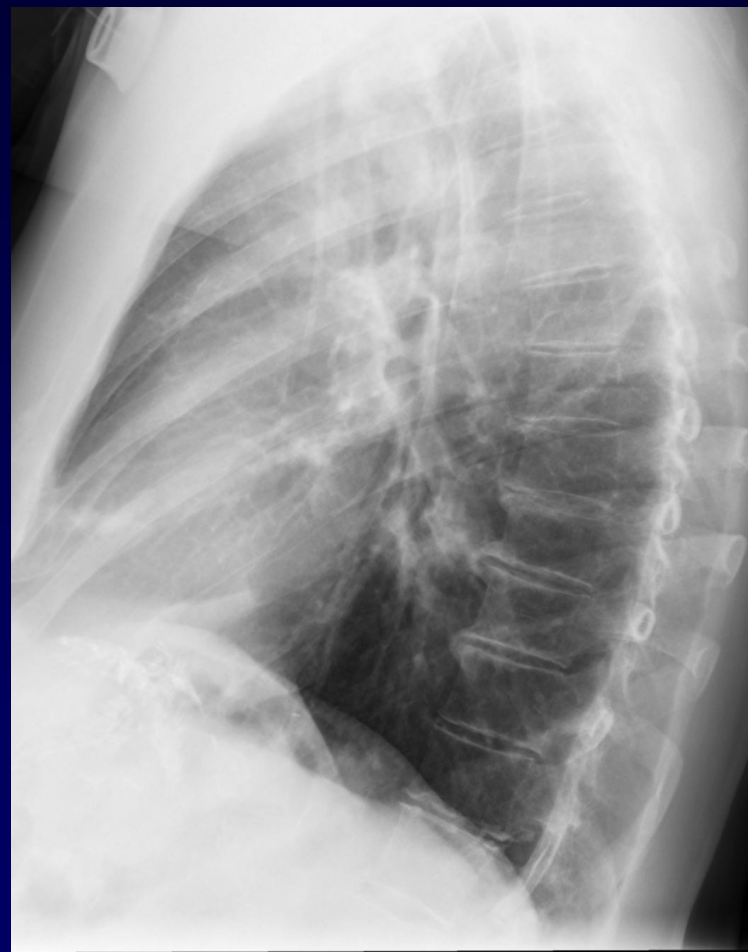
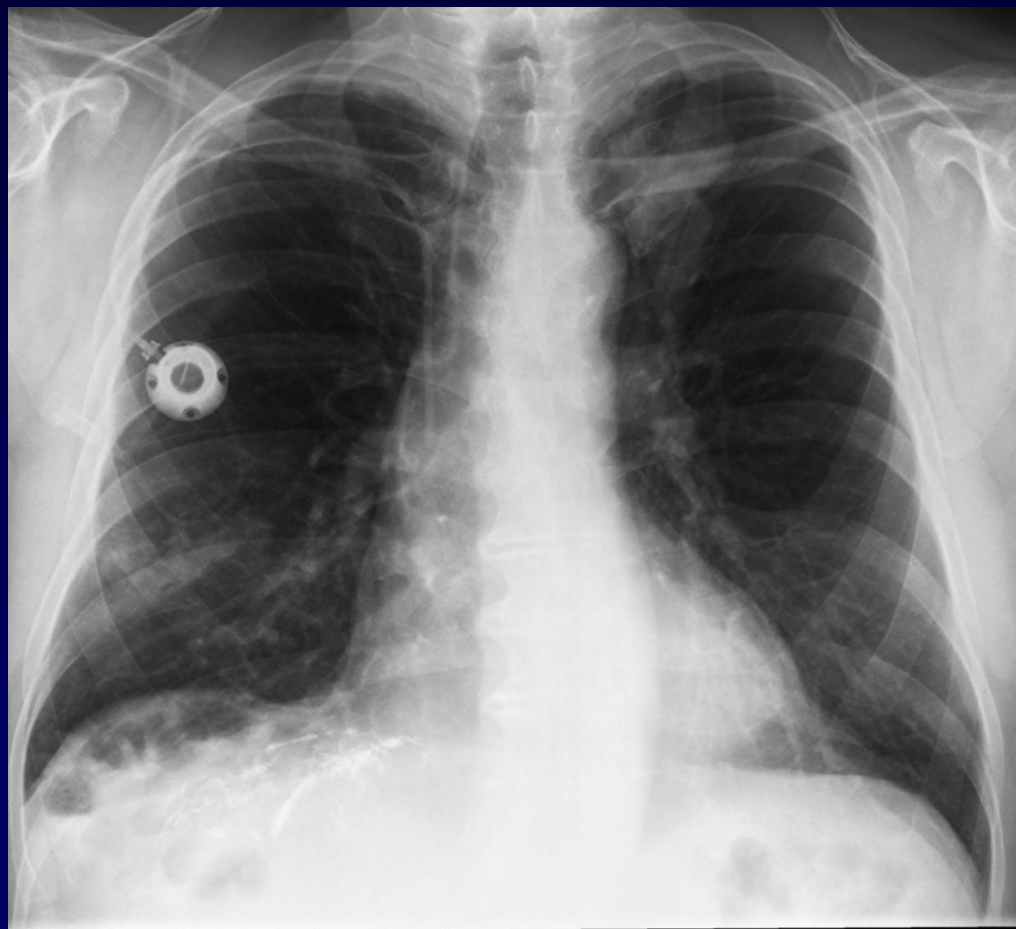
Asymptomatique depuis lors



2011 : suivi systématique



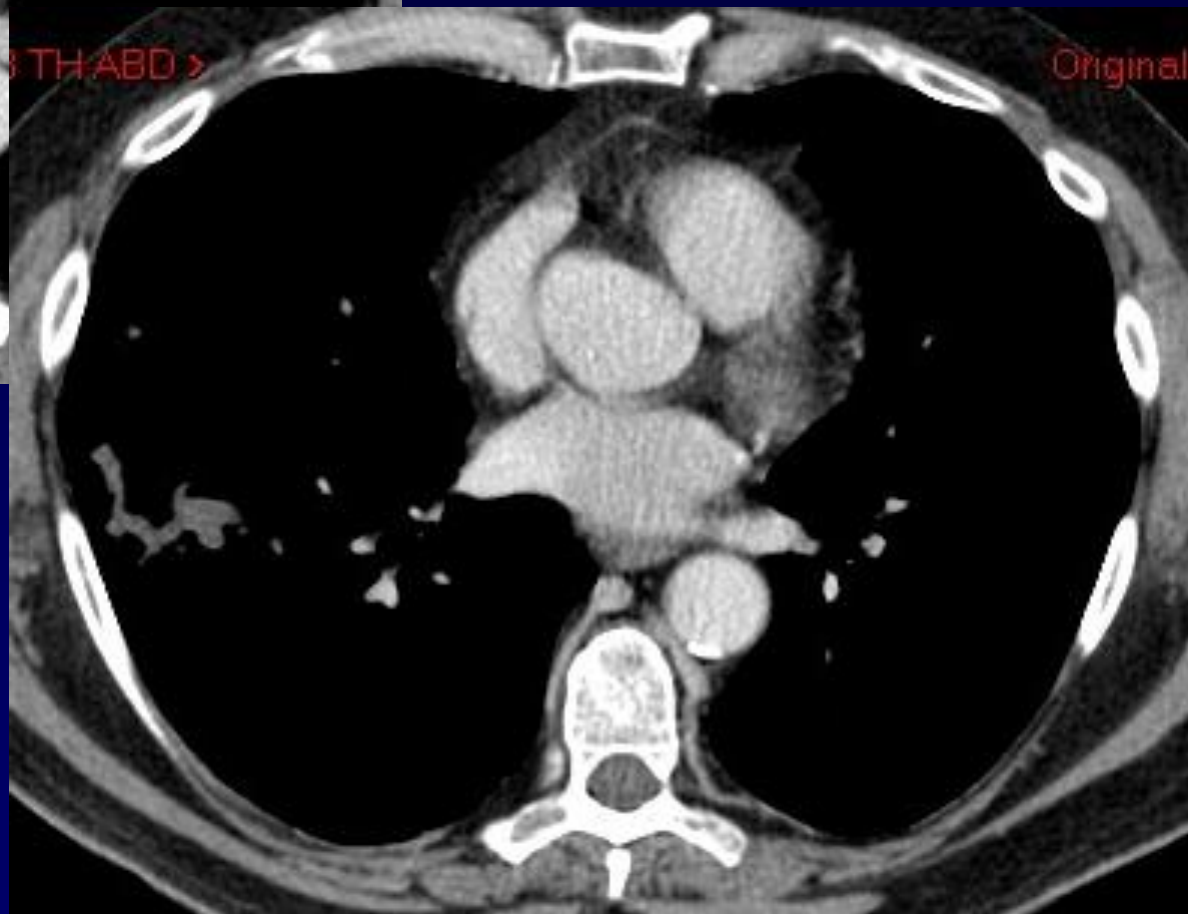
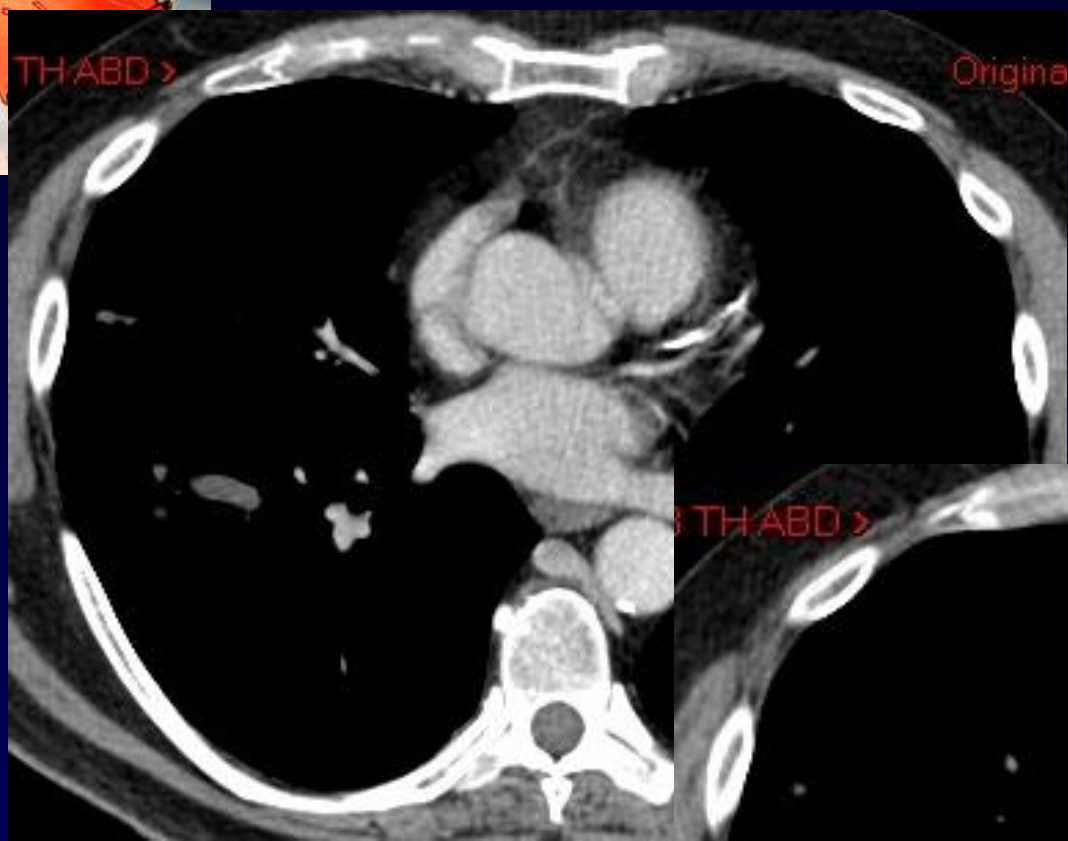
2011 : suivi systématique

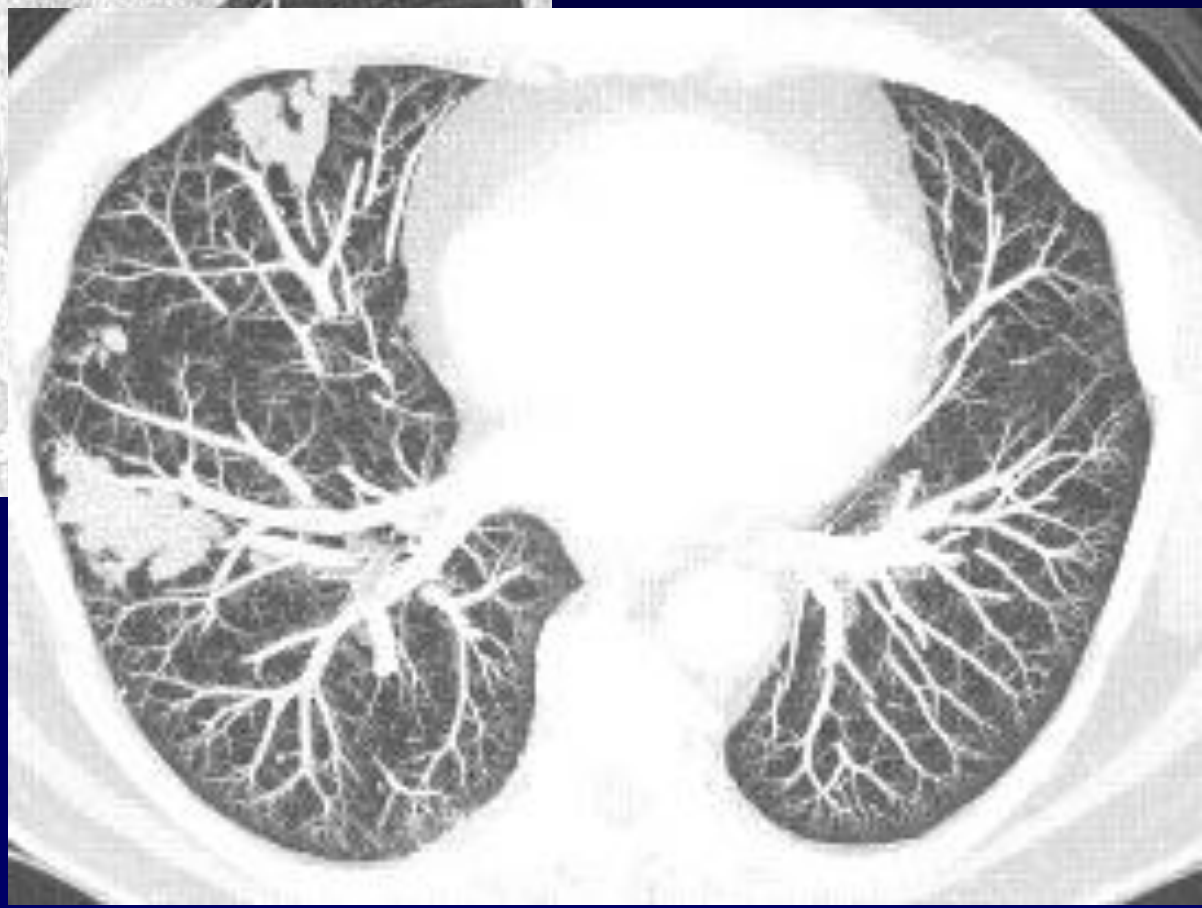
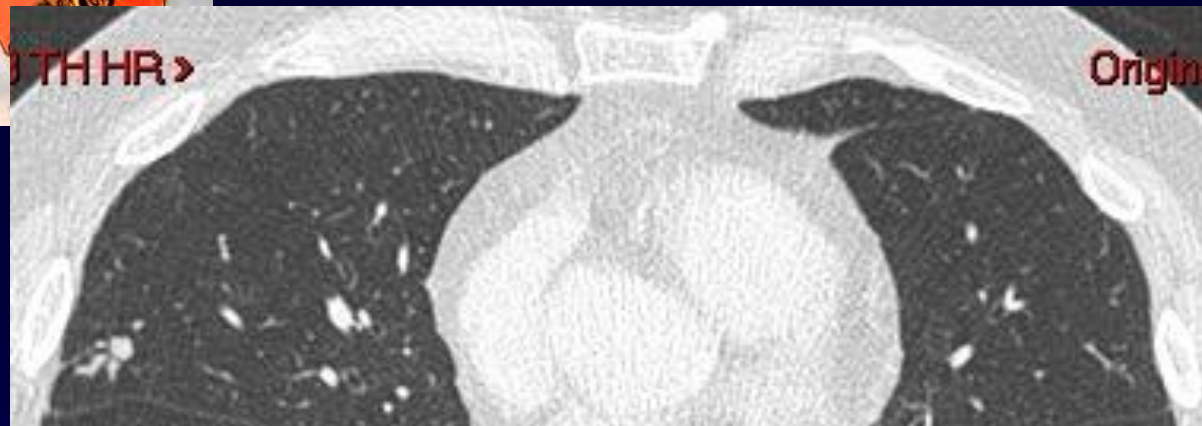


2011 : suivi systématique



Diagnostic ?

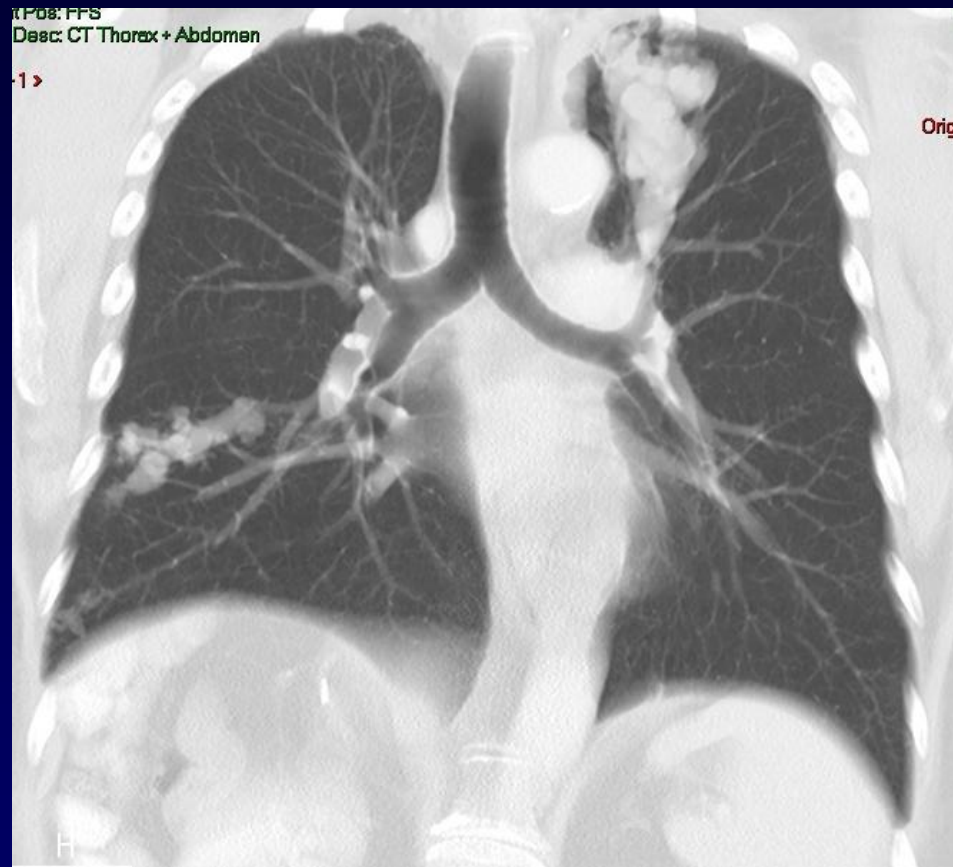






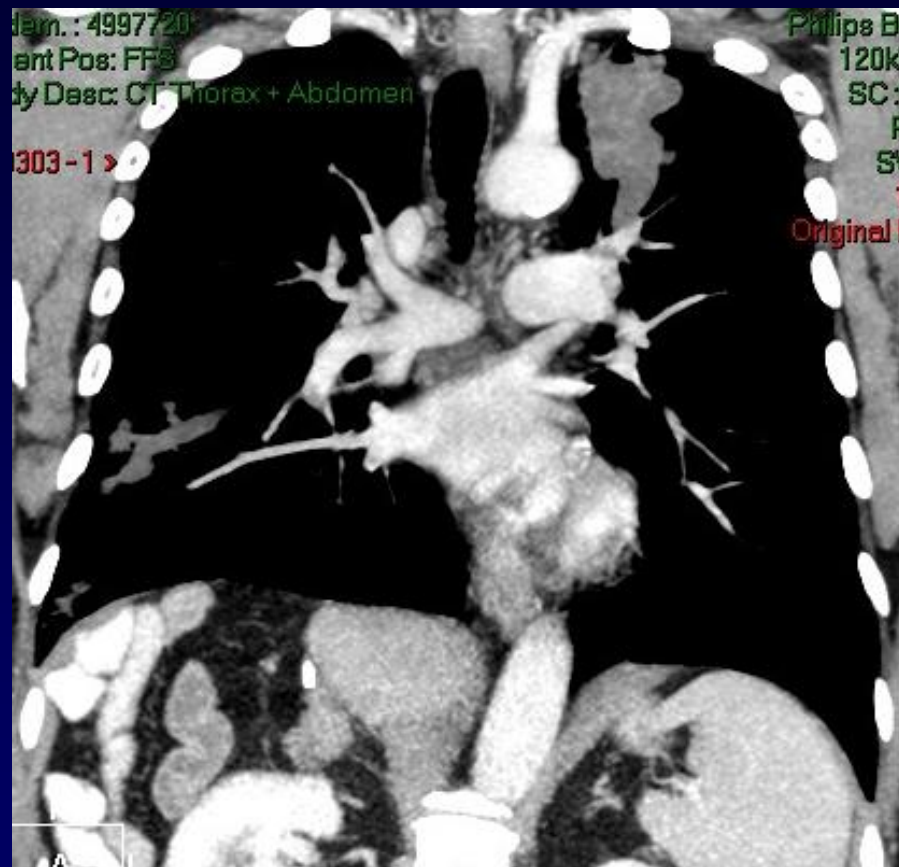
IPos: FFS
Desc: CT Thorax + Abdomen

-1 >



Idem.: 4997720
ent Pos: FFS
ly Desc: CT Thorax + Abdomen

303-1 >

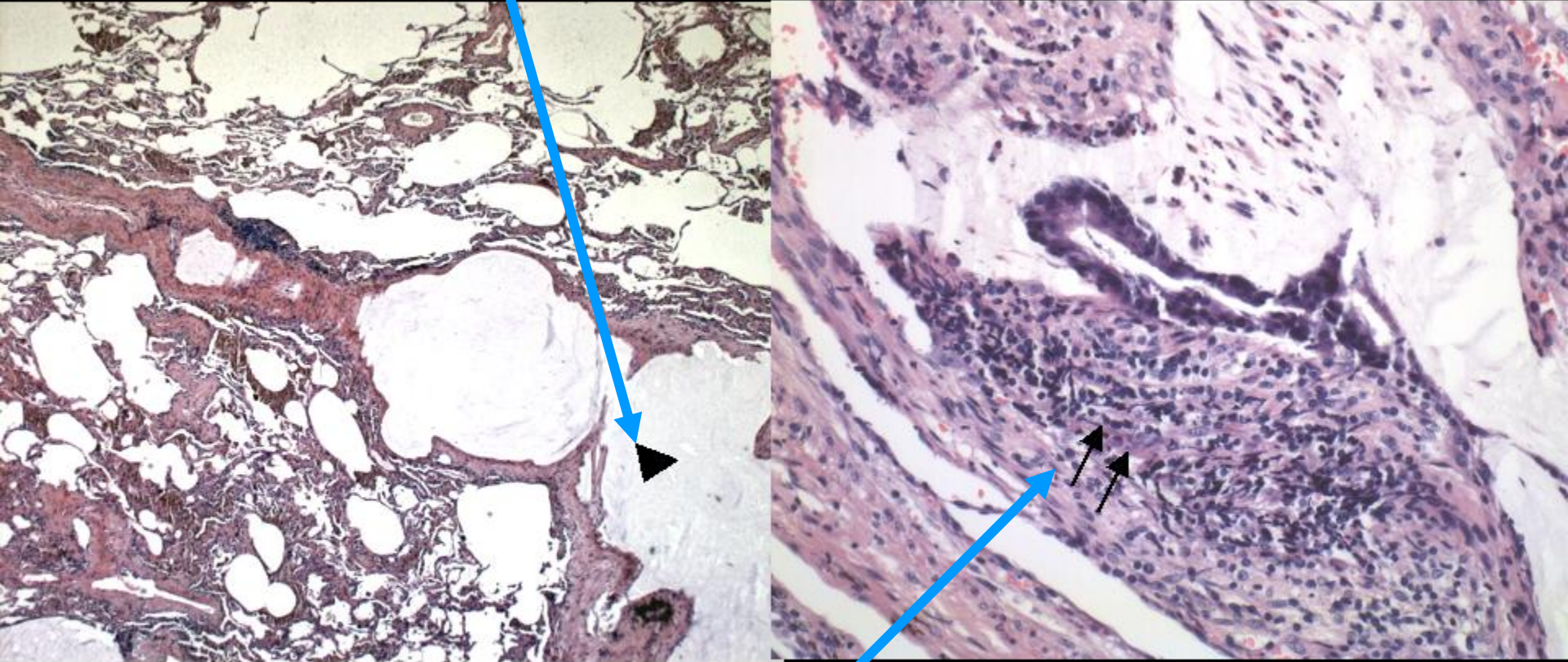




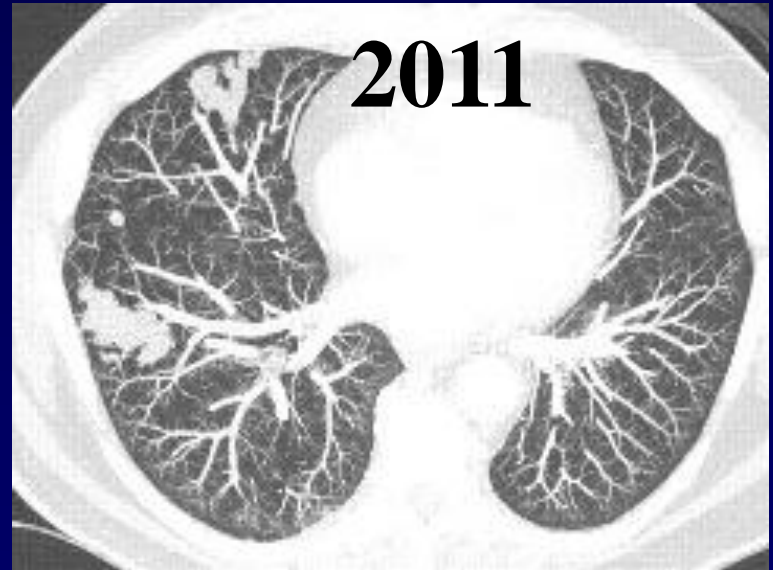
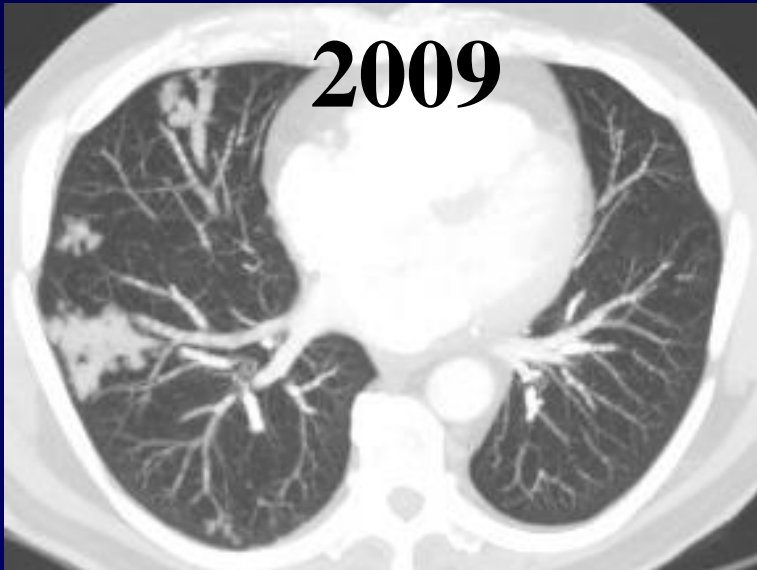
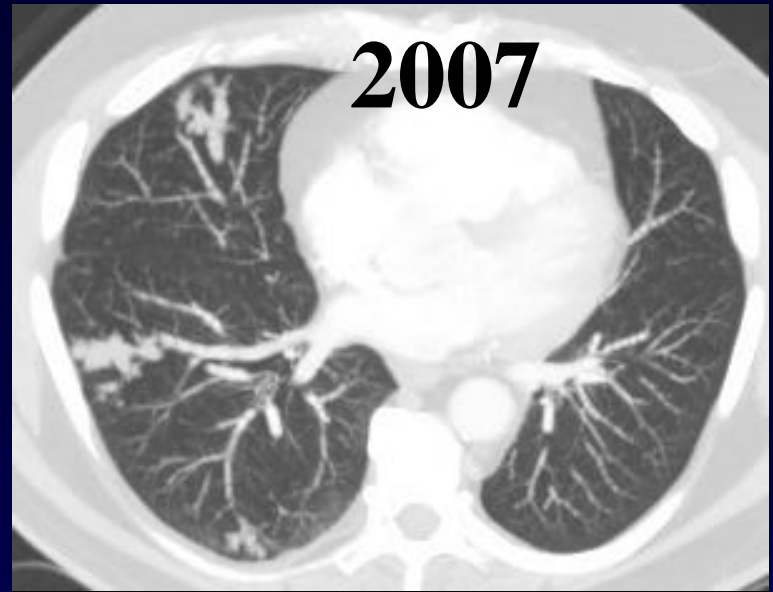
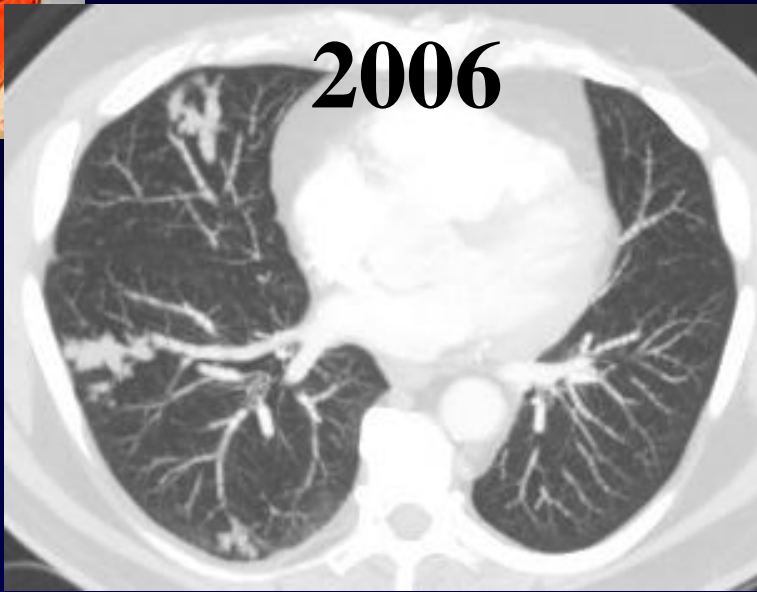
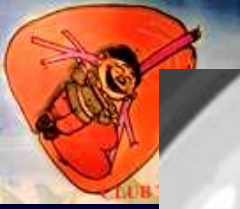Diagnostic ?

**Embolie tumorale
(adénocarcinome colique)**

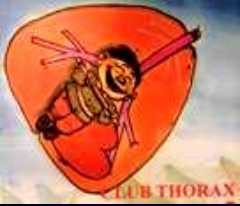Artère occluse par du mucus



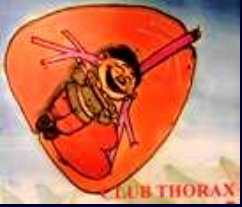Cellules néoplasiques, mucus et thrombus



Croissance lente des emboles tumorales, connues depuis 2003



- **Autopsie : métastases intravasculaires dans 3-26%**
- **Surtout tumeurs solides qui ont tendance à envahir les veines systémiques**
- **Carcinome hépatocellulaire, hypernéphrome, cancer de l'estomac, du sein ou du poumon**
- **Peu fréquemment vues sur CT ou IRM**
- **Scintigraphie V/Q : nombreux défauts de perfusion, symétrique et distaux**
- **La plupart des embolies tumorales sont microscopiques**
- **Exception: myxome de l'oreillette droite et adénocarcinome rénal**
- **Symptômes : dyspnée progressive et subaiguë, hypertension artérielle pulmonaire, ou présentation plus aiguë simulant une embolie pulmonaire**



Références

**Bosmans S, Weynand B, Coche E.
Pulmonary metastatic microangiopathy of colon
cancer presenting as a "tree in bud" pattern.
Br J Radiol 2008;81:e11-2**

**Tack D, Nollevaux MC, Gevenois PA.
Tree-in-bud pattern in neoplastic pulmonary emboli.
AJR 2001;176:1421-2**